

# Percutane techniek voor behandeling van trigeminusneuralgie preciezer en veiliger door EM-navigatietechnologie: een wereldprimeur

Jean-Pierre Van Buyten<sup>1</sup>, Iris Smet<sup>1</sup>, Erik Van de Kelft<sup>2</sup>

## SAMENVATTING

Niet-chirurgische behandeling van idiopathische trigeminusneuralgie (ITN) bestaat meestal uit radiofrequente laesie van het ganglion van Gasser. Deze procedure is succesvol maar staat of valt met de correcte benadering van het foramen ovale langs percutane weg. De techniek is in ons centrum geëvolueerd van fluoroscopische tot CT-geleide benadering. Sinds het bestaan van electromagnetische navigatie is de techniek nog preciezer en minder ingrijpend geworden. Het principe van navigatie met de naald (*tip tracking*) opent de weg naar andere toepassingen binnen het domein van de interventionele pijnbestrijding en de neurochirurgie.

Trigeminusneuralgie is een van de pijnlijkste aandoeningen die er bestaan. Soms is de oorzaak te zoeken in demyeliniserende aandoeningen als multiple sclerose, soms kan de oorzaak niet worden achterhaald en spreekt men van *idiopathische* trigeminusneuralgie (ITN). In de meeste gevallen kan deze aandoening behandeld worden met medicatie. Moderne

**Keywords:** trigeminal neuralgia – electromagnetic navigation – radiofrequency lesions – Gasserian ganglion

anti-epileptica zoals gabapentine of lamotrigine hebben meestal een gunstig effect op de pijn zonder te veel neveneffecten te induceren.

Patiënten met ITN die refractair is voor farmacologische therapie komen in aanmerking voor interventionele technieken: balloncompressie, glycerolinjectie in het ganglion van Gasser, radiofrequente thermocoagulatie van het ganglion van Gasser. Deze technieken zijn te verkiezen boven heelkundige microvasculaire decompressie (Janetta-operatie) bij patiënten bij wie door co-morbiditeit een neurochirurgische ingreep tegen-

aangewezen is of bij patiënten waar een MRI geen manifeste vasculaire *loop* kan aantonen (1, 2). In het pijncentrum van het Algemeen Ziekenhuis Maria Middelaars in Sint-Niklaas wordt al vele jaren radiofrequente thermocoagulatie toegepast. Jaarlijks worden gemiddeld een veertigtal patiënten naar ons centrum verwezen voor deze procedure.

*Principe: radiofrequente stroom creëert frictie tussen de moleculen, dus warmte; de temperatuur kan zo hoog oplopen dat er een warmtelaesie ontstaat.*

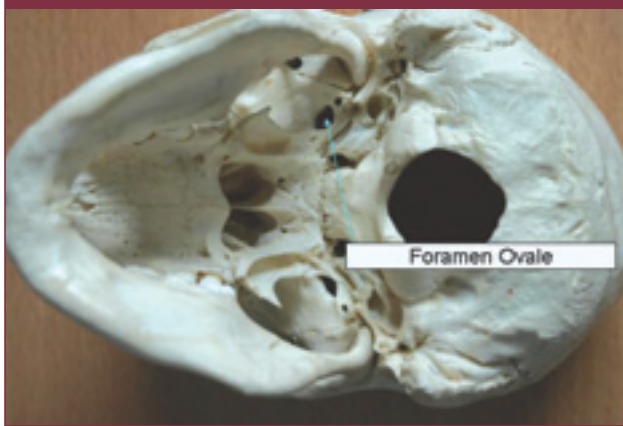
1. Pijncentrum, AZ Maria Middelaars, Sint-Niklaas

2. Dienst Neurochirurgie, AZ Maria Middelaars, Sint-Niklaas

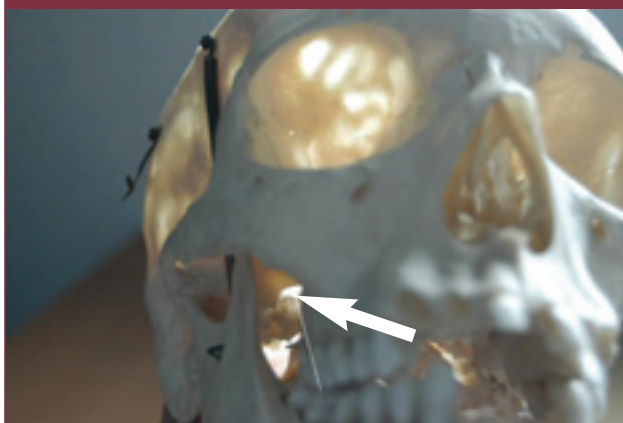Radiofrequente stroom die op zenuwweefsel wordt toegepast creëert frictie tussen de moleculen; dit uit zich door warmte; de temperatuur kan uiteindelijk zo hoog oplopen dat er een warmtelaesie ontstaat. Recenter gebruikt men de gepulseerde radiofrequenties, waarbij hoogfrequente stroomstoten van 20 milliseconden worden afgewisseld met een stilte van 480 milliseconden; hierdoor kan de warmte kan ontsnappen en een laesie wordt gevormd op veel lagere temperaturen. Hierdoor is deze techniek veel veiliger en veroorzaakt hij minder neveneffecten zoals gevoelsverlies, dysesthesie, *anesthesia dolorosa*, anesthesie van de cornea (3, 5, 7).

De *success rate* van deze ingrepen hangt uiteraard af van de precisie waarmee het doel (het ganglion van Gasser) wordt bereikt.

*Figuur 1: De schedelbasis en bilateraal het foramen ovale waar de naald doorheen moet worden geplaatst om het ganglion van Gasser te bereiken.*



*Figuur 2: Het traject dat de naald moet volgen om het foramen te bereiken.*

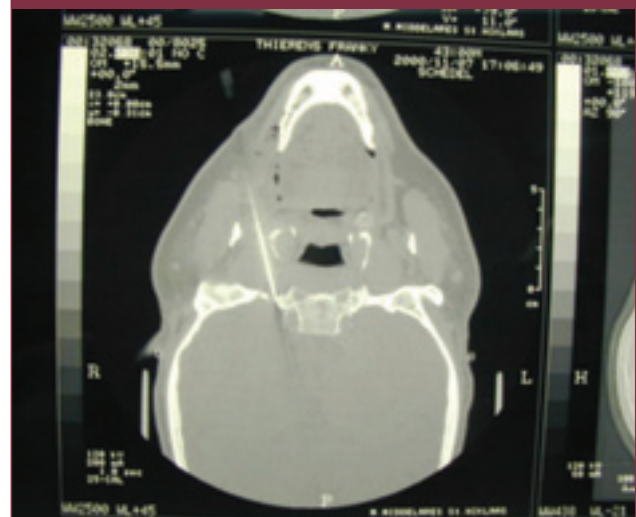


De techniek gebeurt onder lichte sedatie, aangezien de patiënt moet worden gewekt eens de naald ter plaatse is. Er worden vervolgens elektrische impulsen gegeven waarbij patiënt moet aanduiden of de correcte tak (I, II of III) werd bereikt door de tip van de thermokoppelnaald.

In de meeste centra wordt de techniek uitgevoerd onder fluoroscopie (met beeldversterker). Deze techniek heeft het nadeel dat zowel de dokter als de patiënt worden blootgesteld aan een hoge dosis X-stralen, dat het visualiseren van het foramen ovale niet altijd gemakkelijk is, en dat met deze technologie de weke delen onzichtbaar zijn (bloedvaten bijvoorbeeld) waardoor soms de arteria facialis werd aangeprikt wat een postoperatief hematoom genereerde.

In ons centrum prikken we al enkele jaren onder CT-geleide, (4) wat veel preciezer en dus veiliger is. De de weke delen zijn op de CT-beelden goed zichtbaar. De techniek is wel omslachtiger en arbeidsintensiever. Een tachtigtal procedures werd op deze manier uitgevoerd, met goede resultaten en zonder complicaties.

*Figuur 3: CT- beeld met intrede van de naald in het foramen ovale.*



De introductie van de navigatietechnologie in de chirurgie bracht ons op het idee deze technologie te gebruiken voor interventionele pijnbestrijdingstechnieken.

De klassieke navigatie met infraroodcamera bleek al gauw vrij omslachtig en weinig precies. Het was dus wachten op *elektromagnetic tracking* om in *real time*, dus zonder onderbreking,

te kunnen navigeren met naalden, de zogenaamde *tip tracking*. Het idee om met naalden te navigeren en dus de navigatietechnologie te gebruiken in de pijntherapie was ontstaan in 2001, uit de samenwerking tussen het Pijncentrum van het AZ Maria Middelaars en een bedrijf uit Denver USA, Surgical Navigation Technology, het huidige Medtronic-SNT.

Dankzij deze technologie navigeert men als het ware met de tip van de naald (of beter: met een geleider in de naald die voorzien is van twee magnetische spoeltjes).

*Het was wachten op elektromagnetic tracking om in real time, dus zonder onderbreking, te kunnen navigeren met naalden (tip tracking).*

Er wordt op voorhand een CT-scan verricht (en soms ook een MRI-onderzoek), die via een optische schijf op het netwerk van het ziekenhuis in de computer van het navigatiesysteem wordt gedownload.

Enkele referentiepunten op de schedel en het aangezicht van de patiënt worden gekozen en ingebracht in de computer door aanraking van de huid met de geleider van de naald.

Een referentiepunt (antenne) wordt door middel van twee minischroefjes op de schedel vastgehecht. (Overigens zal weldra een antenne beschikbaar

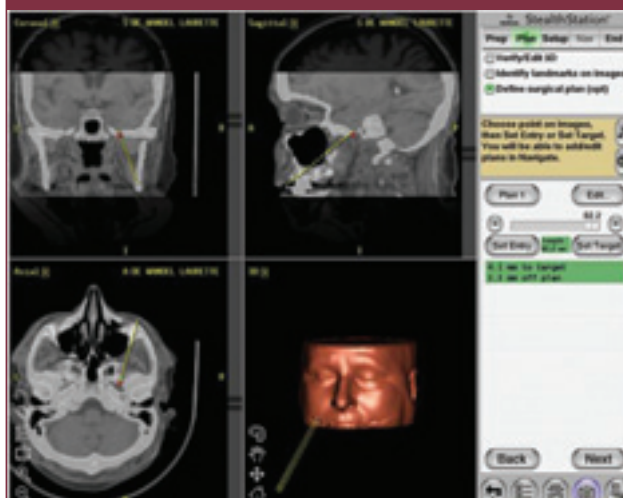
zijn die als referentiepunt op de schedelhuid kan worden gekleefd, wat de procedure nog minder invasief maakt.) Dit punt wordt ook in de computer ingebracht. Hierdoor kan de patiënt bewegen zonder dat er fouten gebeuren in de precisie van de beeldvorming. Hierdoor is het ook perfect mogelijk de gehele procedure onder locale anesthesie uit te voeren.

De correcte coupes waar de target goed op te zien is worden uitgekozen, een traject wordt op voorhand virtueel uitgestippeld. De computer berekent een cirkel waarbinnen we werken met een precisie van ongeveer 1mm.

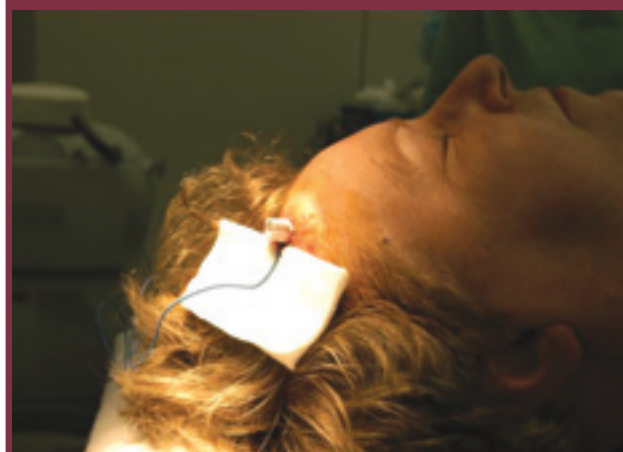De geleider wordt in de thermokoppelaar ingebracht en we navigeren verder door perfect het virtueel traject te volgen.

De procedure is door het gebruik van de elektromagnetische navigatie (EM-navigatie) veel eenvoudiger, veiliger, preciezer en minder invasief.

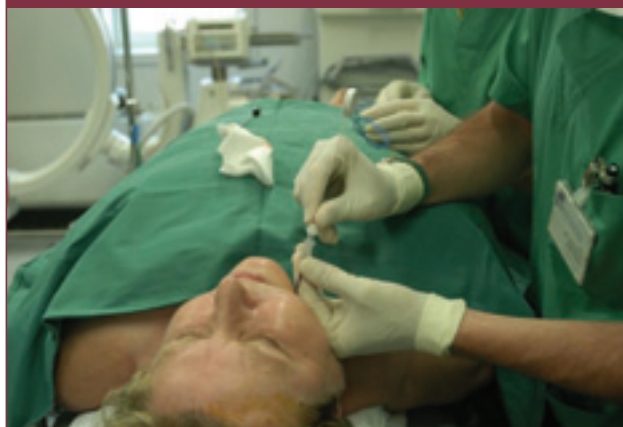Figuur 4: Coronale, sagittale, axiale coupe met aanduiding van virtueel traject en ingangspunt.



Figuur 5: Kleine antenne gefixeerd op de schedel met twee minischroefjes.



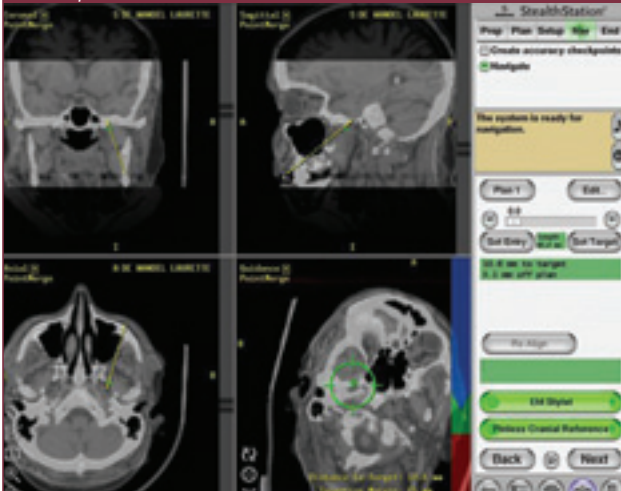
Figuur 6: Naald met gespoelde geleider.



Ondertussen werden in ons centrum al verschillende van deze procedures uitgevoerd in het kader van de multidisciplinaire samenwerking tussen het Pijncentrum en de Dienst Neurochirurgie. Het gebruik van EM-navigatie in de pijntherapie in ons ziekenhuis is een wereldpremière.



*Figuur 7: De naald is nog op 1,1mm van target, het groene puntje is de tip van de naald.*



In de toekomst zal deze technologie kunnen worden gebruikt in andere applicaties binnen de interventionele pijnbestrijding en de neurochirurgie.

De stap naar het gebruik van navigatie in de neuromodulatie-procedures is niet meer zo ver; de diameter van de geleider is nog te groot, maar eens dat dit probleem opgelost is, zullen we zowel met naalden, als met katheters en elektroden kunnen navigeren.

---

*Deze technologie kan mogelijk worden gebruikt in tal van andere toepassingen waarin katheters moeten worden gevolgd, de cardiologie voorop.*

---

De technologie zal dan kunnen worden gebruikt in tal van andere toepassingen waar katheters moeten worden gevolgd, de cardiologie voorop.

#### Referenties

1. Apfelbaum RI. Advantages and disadvantages of various techniques to treat trigeminal neuralgia. In: Rovit RL, Murali R, Janetta PJ, Eds. Trigeminal Neuralgia. Baltimore, MD: Williams & Wilkins, 1990 p. 239-50.
2. Janetta P. Arterial compression of the trigeminal nerve at the pons in patients with trigeminal neuralgia. J Neurosurg 1967;26:159-62.
3. Kanpolat Y, Savas A, Bekar A, Berk C. Percutaneous controlled radiofrequency trigeminal rhizotomy for the treatment of Ideopathic Trigeminal Neuralgia: 25-year experience with 1600 patients. Neurosurgery 2001;48:524-34.
4. Kanpolat Y, Deda H, Akyar S, Caglar S. CT-guided pain procedures. Neurosurgery 1990;36:394-98.
5. Sluijter M, Cosman E, Rittman I, Van Kleef M. The effects of pulsed radiofrequency field applied to the dorsal root ganglion- a preliminary report. Pain Clin 1998;11:109-17.
6. Sweet WH, Wepsic JG. Controlled thermocoagulation of trigeminal ganglion and root for differential destruction of pain fibers. Part I: trigeminal neuralgia. J Neurosurg 1974;39:143-56.
7. Van Zundert J, Brabant S, Van de Kelft E, Verduyssen A, Van Buyten JP. Pulsed radiofrequency treatment of the gasserian ganglion in patients with idiopathic trigeminal neuralgia. Pain 2003;104:449-52.